- Copyright - Il Pensiero Scientifico Editore downloaded by IP 18.217.228.35 Sat, 27 Apr 2024, 08:27:35

L'angioplastica coronarica robotica: evidenze scientifiche, aspetti pratici e prospettive future

Marco Toselli, Roberto Nerla, Arif A. Khokhar, Rossella Ruggero, Kailash Chandra, Paolo Sbarzaglia, Kareem Oshoala, Massimo Margheri, Francesco Giannini, Fausto Castriota

U.O. Cardiologia Interventistica, GVM Care & Research Maria Cecilia Hospital, Cotignola (RA)

Robotic percutaneous coronary intervention (R-PCI) is an emerging technology designed to improve operator safety and procedural precision. The interventional cardiologist is able to manipulate guidewires, catheters and devices from a specific cockpit. A number of studies evaluating R-PCI have shown high procedural success rates with low complications. R-PCI advantages include the possibility to perform an accurate stent positioning, to reduce the operator radiation exposure and orthopedic injuries. However, there is a limited experience regarding R-PCI in complex anatomies, that may still require manual assistance. Moreover, the technique is limited by current incompatibility with specific materials, the lack of tactile feedback and the possibility to robotically manage only one wire/device at the same time. Globally, R-PCI is a novel approach with future interesting implications, but further investigations are necessary to overcome current limitations.

Key words. Coronary artery disease; Interventional innovation; Radiation exposure; Robotic percutaneous coronary intervention.

G Ital Cardiol 2021;22(12 Suppl 2):16S-22S

INTRODUZIONE

Negli ultimi 30 anni i risultati dell'angioplastica coronarica (PCI) sono progressivamente migliorati grazie all'affinamento della terapia farmacologica e dei dispositivi utilizzati. Tuttavia, il contesto operatorio è rimasto pressoché invariato: il cardiologo interventista lavora in prossimità di una sorgente di radiazioni ionizzanti indossando pesanti grembiuli piombati. Di conseguenza, gli operatori sono esposti quotidianamente a un rischio professionale aumentato, sia di effetti avversi correlati alle radiazioni, che di infortuni ortopedici.

L'angioplastica robotica (R-PCI) è una tecnologia emergente che potenzialmente potrebbe mitigare entrambi i rischi occupazionali. Infatti, i principali vantaggi di tale approccio consistono in una minor esposizione alle radiazioni ionizzanti e in una maggior ergonomia dell'operatore, nonché nella possibilità di ottenere un'elevata precisione nel posizionamento dello stent. Tuttavia, affinché la R-PCI entri stabilmente nella pratica clinica deve dimostrare esiti comparabili a quelli della PCI manuale (M-PCI), sia in termini di efficacia clinica che di sicurezza.

Lo scopo di questa revisione è quello di riassumere le evidenze scientifiche su tale metodica, descrivere le implicazioni pratiche attuali e le prospettive future.

CRONOLOGIA DELL'ANGIOPLASTICA ROBOTICA

I primi casi di R-PCI risalgono a circa 15 anni fa (Figura 1). La fattibilità tecnica fu inizialmente testata in un *bench-test* su un modellino di coronarie in vetro e successivamente *in vivo* su animali da laboratorio. Nel 2006 fu condotto il primo studio pilota *in vivo* con R-PCI su pazienti umani[1]. Dopo il successo di questa prima esperienza, nel 2012 la piattaforma CorPath 200 (Corpath 200, Corindus, Waltham, MA, USA) ha ricevuto l'approvazione da parte della Food and Drug Administration (FDA). L'accumularsi di esperienze ha portato allo sviluppo di una piattaforma di seconda generazione, il CorPath GRX (Corindus Vascular Robotics), che si caratterizza per l'integrazione nella consolle interventistica di un joystick specifico per il catetere guida e per l'implementazione di movimenti automatici del filo guida e dei dispositivi (stent e palloni). Negli anni, le piattaforme robotiche sono state testate con buoni risultati anche in campo interventistico periferico e neurovascolare, tanto da ricevere rispettivamente l'approvazione della FDA e il marchio CE.

Recentemente, una nuova piattaforma denominata R-One (Robocath, Rouen, Francia) ha ricevuto il marchio CE e nel mese di gennaio 2021 è stata eseguita la prima R-PCI da remoto in Europa[2]. Ad oggi i principali studi pubblicati in letteratura sulla R-PCI si basano sui sistemi CorPath e mancano studi di confronto tra le due tecnologie.

IL LABORATORIO DI EMODINAMICA CON L'ANGIOPLASTICA ROBOTICA

Il sistema CorPath GRX è composto da una *bedside unit* e da una consolle interventistica (Figure 2 e 3). La *bedside unit* è dotata di un braccio robotico installato sul tavolo procedurale associato a una "*cassette*" sterile monouso dotata di tre linee: una linea operativa per il filo guida da 0.014", una linea operativa per dispositivi (es. stent e palloni) e, infine, una linea accessoria per i fili guida/dispositivi non manovrati roboticamente. Le linee operative sono formate da un sistema di rulli rotanti in grado di imprimere al filo guida e/o ai

© 2021 Il Pensiero Scientifico Editore
Gli autori dichiarano nessun conflitto di interessi.
Per la corrispondenza:
Dr. Marco Toselli U.O. Cardiologia Interventistica, GVM Care & Research Maria Cecilia Hospital, Via Corriera 1, 48033 Cotignola (RA)
e-mail: marco.toselli2@gmail.com

- Copyright - Il Pensiero Scientifico Editore downloaded by IP 18.217.228.35 Sat, 27 Apr 2024, 08:27:35

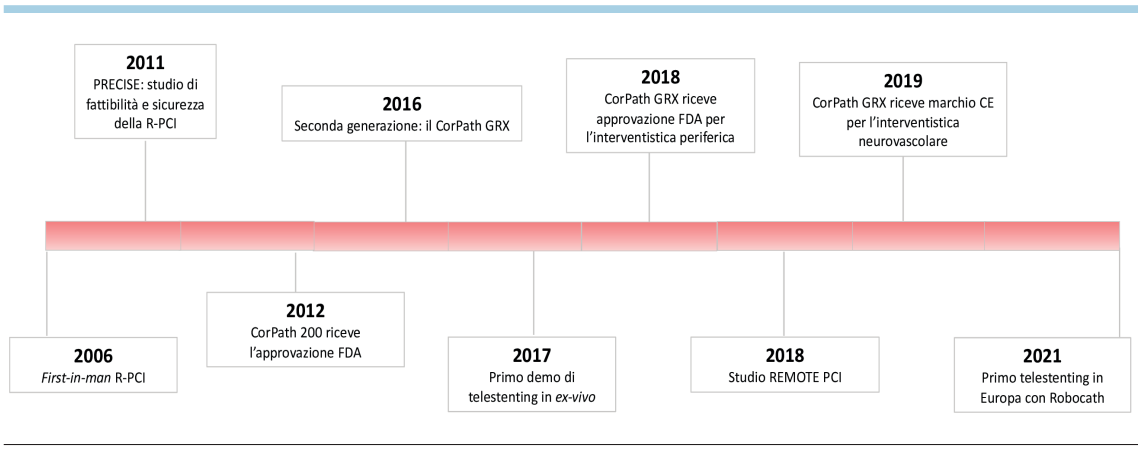

Figura 1. Cronologia dell'angioplastica coronarica robotica (R-PCI).

dispositivi i movimenti di avanzamento, retrazione o rotazione. La *cassette* viene connessa mediante un connettore a Y (Abbott Vascular COPILOT® Bleedback Control Valve) al catetere guida ed all'introduttore con un sistema ad incastro. Infine, la consolle di controllo è collegata con un cavo di comunicazione che consente all'operatore di manipolare in modo indipendente ogni dispositivo.

La consolle interventistica è una postazione di lavoro ergonomica schermata dalle radiazioni. Sui monitor interni sono visualizzabili la fluoroscopia, l'elettrocardiogramma e i parametri emodinamici. La consolle operativa è dotata di tre joystick, rispettivamente per il controllo del filo guida, dei dispositivi e del catetere guida. Mediante i joystick è possibile avanzare, retrarre il filo guida, i dispositivi e il catetere guida a velocità controllata e ruotare in senso orario o antiorario. Inoltre, mediante controlli touchscreen è possibile eseguire

Figura 2. La consolle interventistica è dotata di tre joystick, tra cui quello verde per il catetere guida e il tasto "turbo" (azzurro) per accelerare (60 mm/s) il movimento di avanzamento/retrazione del filo guida e/o dei dispositivi all'interno del catetere guida. È presente uno schermo touchscreen per i movimenti fini e l'inserimento delle automazioni. Il tasto rosso dell'emergenza permette di interrompere immediatamente la procedura robotica. Nello schermo si noti la fluoroscopia e l'immagine di riferimento di un'angioplastica robotica in un modellino tridimensionale durante la fase di training. Infine, due monitor per l'eventuale integrazione di immagini e un monitor centrale dedicato al tracciato elettrocardiografico e ai parametri emodinamici.

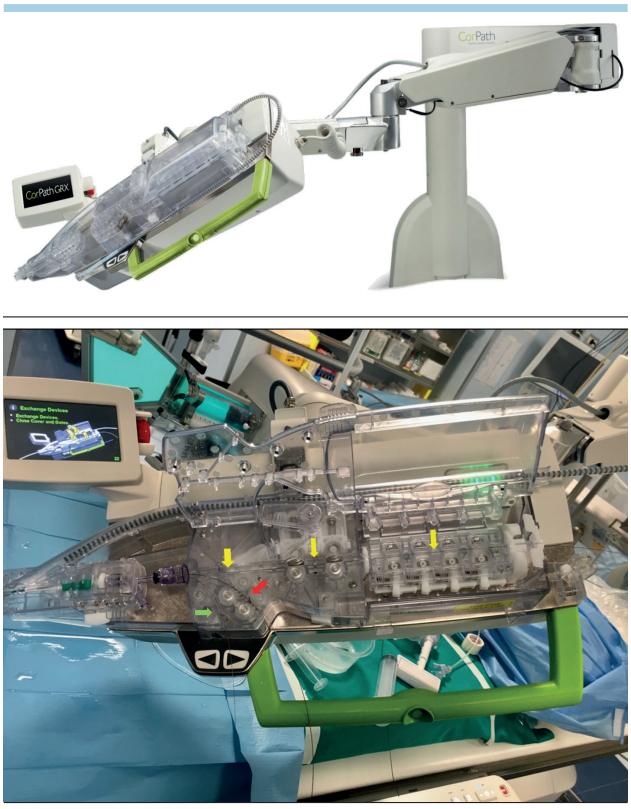

Figura 3. (*In alto*) La bedside-unit viene fissata al tavolo operatorio: grazie a un sistema di perni è possibile avvicinare il robotic drive e la sovrastante cassette monouso in prossimità dell'accesso vascolare. (*In basso*) La cassette aperta durante una seduta di training: le frecce gialle indicano la linea operativa del filo guida che attraversa un primo gruppo di rulli per l'avanzamento/retrazione poi un sistema rotante che consente i movimenti in senso orario e antiorario. La freccia rossa indica la linea operativa dei dispositivi: si noti lo *shaft* di uno stent passare nei rulli di avanzamento/retrazione. La freccia verde evidenzia la linea di deposito per il filo guida non attivo roboticamente. Lo schermo touchscreen permette di monitorare il processo di apertura, caricamento dei materiali e chiusura della cassette. Adiacente ad esso si noti il tasto rosso dell'emergenza, analogo a quello presente nella consolle.

- Copyright - Il Pensiero Scientifico Editore downloaded by IP 18.217.228.35 Sat, 27 Apr 2024, 08:27:35

movimenti discreti di 1 mm dei singoli componenti. Tali movimenti possono essere eseguiti anche simultaneamente. Vi sono poi dei sensori di sicurezza che permettono di segnalare con un allarme la perdita del controllo e della spinta del filo guida o del dispositivo.

FLUSSO DI LAVORO NELL'ANGIOPLASTICA ROBOTICA

Dopo aver ottenuto l'accesso arterioso manualmente e aver ingaggiato l'ostio coronarico, si porta il braccio robotico in prossimità del catetere guida sfruttando il movimento sui tre piani cartesiani garantito da due sistemi di perno. Si collega il catetere guida alla *cassette* mediante il *Copilot* e un sistema di chiusura ad incastro. Dopo aver introdotto il filo guida manualmente nel catetere e averlo caricato nella linea dedicata alla *cassette*, l'operatore prende posto alla consolle per il *wiring* coronarico.

La somministrazione del mezzo di contrasto, il caricamento dei palloni/stent sul filo guida, il loro gonfiaggio/sgonfiaggio deve essere eseguito manualmente, solitamente da parte di un secondo operatore che permane al tavolo sterile, lontano dal tubo radiogeno.

Il passaggio alla modalità manuale richiede alcune fasi, tra cui il disingaggio del catetere guida dalla *cassette*, l'apertura delle linee operative con la liberazione del materiale ed infine l'arretramento del braccio robotico in posizione di inattività. Durante una complicanza acuta la conversione in manuale si ottiene in circa 20-30 s, premendo il pulsante dell'emergenza localizzato sia nella *cassette* che nella consolle interventistica, che inattiva la *bedside unit* in maniera rapida. L'utilizzo di cuffie-audio con microfono diventano fondamentali, soprattutto con la consolle localizzata al di fuori del laboratorio di emodinamica.

EVIDENZE CLINICHE SULL'ANGIOPLASTICA ROBOTICA

PRECISE (Evaluation of the Safety and Effectiveness of the CorPath 200 System in Percutaneous Coronary Interventions) rappresenta lo studio cardine sulla R-PCI, dimostrando la sicurezza e la fattibilità della metodica[3] (Tabella 1). Trattasi di un registro multicentrico che ha arruolato 164 pazienti. La R-PCI è stata portata a termine nella totalità dei casi con un successo tecnico (procedura interamente robotica) del 98.8% (162/164 pazienti), senza complicanze correlate alla piattaforma.

La conversione manuale è stata necessaria in due casi per un difficoltoso avanzamento dello stent che ha richiesto anche la sostituzione del catetere guida con uno più supportivo.

Il successo clinico è stato raggiunto in 160 dei 164 pazienti (97.6%); 4 pazienti (2.4%) hanno avuto un infarto miocardico periprocedurale. Non si sono verificati decessi, ictus, infarti miocardici o rivascolarizzazioni nei 30 giorni successivi alla procedura. Tuttavia, va sottolineato che nel PRICISE sono stati arruolati pazienti selezionati con lesioni coronariche relativamente semplici (criteri di esclusione: pazienti con necessità di trattamento multivaso, angioplastica programmata su bypass, restenosi intra-stent, lesioni richiedenti arteriectomia rotazionale od orbitale, severe calcificazioni o tortuosità, lesioni ostiali, biforcazioni, tronco comune non protetto, biforcazioni).

Dati derivati dai registri sono a favore dell'utilizzo dell'accesso radiale anche nella R-PCI. Madder et al.[4] hanno comparato le procedure robotiche eseguite per via radiale con quelle eseguite per via femorale: il tasso di successo tecnico (procedura interamente robotica) è risultato maggiore con l'approccio radiale, a fronte dello stesso tasso di successo clinico e di tempo di fluoroscopia. Analogamente, un altro studio di confronto tra i due accessi ha evidenziato un tasso simile di successo procedurale, tuttavia con un prolungamento del tempi di procedura per l'approccio radiale (45 vs 37 min)[5].

Lo studio CORA-PCI (Complex Robotically Assisted Percutaneous Coronary Intervention) è il primo studio ad aver dimostrato la sicurezza e la fattibilità della R-PCI in un gruppo di pazienti con lesioni coronariche complesse[6]. Trattasi di uno studio di confronto tra una coorte di controllo di soggetti sottoposti a M-PCI e un gruppo di pazienti consecutivi trattati con R-PCI. Sono stati esclusi dallo studio pazienti con necessità di aterectomia, strategia di biforcazione pianificata a due stent, occlusioni totali croniche con necessità di approccio ibrido (robotico + manuale). In totale, sono stati arruolati 315 pazienti (età media 67.7 anni; 78% maschi) con 108 R-PCI su lesioni complesse (tipo B2/C, secondo la definizione dell'American College of Cardiology/American Heart Association) nel 78.3%. Il successo tecnico della R-PCI è stato ottenuto nel 91.7%, paragonabile alla M-PCI. Solamente nel 7.4% delle procedure si è resa necessaria una conversione completa alla M-PCI, mentre nell'11.4% dei casi solamente un'assistenza manuale temporanea. Tuttavia, la R-PCI ha richiesto un prolungamento del tempo procedurale (44.30 ± 26.04 vs 36 ± 23.03 min; p=0.02) senza alcuna differenza nel numero di stent impiantati per procedura (R-PCI 1.59 ± 0.79 vs M-PCI 1.54 ± 0.75; p=0.73) e nel tempo di fluoroscopia (R-PCI 18.2 ± 10.4 vs 19.2 ± 11.4 min; p=0.39). Al follow-up non si è osservata nessuna differenza in termini di eventi avversi cardiovascolari maggiori (morte, infarto miocardico, ictus, necessità di rivascolarizzazione urgente) a 6 mesi (R-PCI 5.8% vs M-PCI 3.3%; p=0.51) o a 12 mesi (R-PCI 7.8% vs M-PCI 8.1%; p=0.92)[7]. Non si sono verificate complicanze maggiori relative all'accesso vascolare in nessuna delle due coorti. La maggior parte delle procedure che ha richiesto assistenza/conversione manuale erano dovute al limitato supporto del catetere guida/filo guida (45%) o alle limitazioni della piattaforma robotica (40%), piuttosto che al verificarsi di eventi avversi (15%).

La piattaforma di seconda generazione CorPath GRX è stata valutata in uno studio a singolo braccio, in aperto. Rispetto alla prima generazione, il joystick aggiuntivo permette di riposizionare il catetere guida durante la procedura, riducendo l'assistenza manuale e quindi il numero di conversioni a M-PCI[8]. Nello studio sono stati arruolati 40 pazienti consecutivi, per un totale di 54 lesioni. Sono stati esclusi i pazienti con necessità di PCI primaria, con occlusioni totali croniche con alta probabilità di conversione a M-PCI, biforcazioni con necessità di strategia a doppio stent, lesioni severamente calcifiche con necessità di arteriotomia. La maggior parte delle lesioni era di complessità intermedia (tipo B2/C nel 77.8%) e circa la metà (49.1%) con una lunghezza >20 mm. Nel 13.0% dei casi erano a localizzazione ostiale e nell'11.3% con associate calcificazioni moderato-severe. Solo una mino-

- Copyright - Il Pensiero Scientifico Editore downloaded by IP 18.217.228.35 Sat, 27 Apr 2024, 08:27:35

Tabella 1. Studi di fattibilità e sicurezza dell'angioplastica robotica a confronto.

	Disegno dello studio	Piattaforma robotica	N. pazienti	Lesioni complesse*	Successo tecnico§	Successo clinico§§
PRECISE (2013)[3]	• Registro prospettico • Singolo braccio • Multicentrico • In aperto • Non randomizzato	CorPath 200	164	31.7%	98.8%	97.6%
CORA-PCI (2017)[6]	• Registro di comparazione • Monocentrico • Non randomizzato	CorPath 200	108	78.3%	91.7%	98.8%
Smitson et al. (2018)[8]	• Registro prospettico • Singolo braccio • Multicentrico • In aperto • Non randomizzato	CorPath GRX	40	77.8%	90%	95.5%

*Percentuale delle lesioni di tipo B2/C secondo la definizione dell'American Heart Association.
§Successo tecnico: completamento della procedura senza assistenza o conversione manuale.
§§Successo clinico: successo angiografico (lesione residua <30%) in assenza di aventi avversi maggiori cardiovascolari durante l'ospedalizzazione (morte, infarto miocardico, ictus, necessità di rivascolarizzazione urgente).

ranza si localizzava in biforcazione (3.8%). Il successo procedurale è stato ottenuto nel 97.5% dei casi (in 39 su 40 pazienti). Il successo tecnico (procedura interamente robotica senza assistenza manuale) è stato ottenuto nel 90% dei casi: in due lesioni si è ricorso ad un'assistenza manuale e in un caso alla conversione a M-PCI.

VANTAGGI DELL'ANGIOPLASTICA ROBOTICA

Sicurezza per l'operatore

I cardiologi interventisti sono tra gli operatori sanitari con maggior esposizione alle radiazioni: si stima, infatti, che la dose cumulativa per operatore all'anno sia dalle 2 alle 10 volte superiore a quella di un radiologo, per un totale compreso tra i 50 e i 200 mSv in 30 anni di carriera (Tabella 2)[9].

Sebbene la correlazione tra esposizione alle radiazioni e sviluppo di neoplasie sia nota, rimane complesso stabilire una connessione diretta tra esposizione cronica e patologie tumorali[10]. Ad oggi, ci sono dati clinici che descrivono un aumento del rischio di tumori maligni cerebrali, in particolare dell'emisfero sinistro[11], neoplasie cutanee, della mammella ed ematologiche[12,13]. Inoltre, l'esposizione alle radiazioni si correla con un rischio dose-dipendente di opacizzazione delle lenti oculari, predisponendo ad un precoce sviluppo di cataratta[14,15].

Tabella 2. Principali vantaggi e limiti attuali dell'angioplastica robotica.

Vantaggi	Limiti
• Riduzione delle radiazioni ionizzanti sia per l'operatore che per il paziente • Riduzione degli infortuni muscolo-scheletrici • Aumento della precisione nel sizing della lesione e posizionamento dello stent • Automazioni robotiche • Telestenting • Telementoring	• Evidenze scientifiche limitate • Incompatibilità con alcuni materiali • Impossibilità di manovrare contemporaneamente due fili guida/dispositivi • Aumento della durata delle procedure • Mancanza di feedback tattile • Mancanza di analisi costo-efficacia

Lo studio PRECISE ha dimostrato che nella R-PCI la dose di radiazioni dirette all'operatore si riduce drasticamente fino al 95.2% rispetto alla M-PCI (0.98 vs 20.6 Gy per procedura; p<0.0001) in assenza di un aumento significativo di dose al paziente (1389 ± 599 vs 1665 ± 1026 mGy; p=0.07). Su un'ampia coorte di pazienti sottoposti a R-PCI si è dimostrato, infatti, che la dose di radiazioni nella R-PCI si riduce anche per i pazienti (884 vs 1110 mGy; p=0.002), nonostante un aumento complessivo della durata della procedura di circa 10 min (27 vs 37 min; p<0.0005) rispetto alla M-PCI. Tale riduzione pare essere dovuta al fatto che la R-PCI, non essendo vincolata alla preferenza/ergonomia dell'operatore, consente di alzare il tavolo operatorio allontanando il paziente dalla sorgente di radiazioni, dato confermato da una recente metanalisi[16,17].

Gli infortuni ortopedici e i dolori muscolo-scheletrici sono comuni tra i cardiologi interventisti. Nonostante la riduzione negli anni del peso dei camici di piombo, non vi è stato alcun miglioramento percepibile nella prevalenza degli infortuni ortopedici. I risultati di una survey tra i membri della Society of Cardiovascular Angiography and Interventions (SCAI) hanno rilevato che circa la metà (49.4%) dei partecipanti, operatori esperti di centri ad alto volume, ha riportato almeno un infortunio con una diretta correlazione con il numero di procedure annue e gli anni di attività[18]. Gli infortuni della colonna vertebrale sono stati osservati nel 42% dei soggetti (70% lombosacrali e 30% cervicali), mentre problematiche articolari sono state riportate da circa un terzo degli operatori. Il vantaggio della R-PCI è quello di consentire agli operatori di eseguire le procedure da seduti ed eventualmente anche senza camice piombato.

Vantaggi tecnici

La R-PCI offre alcuni vantaggi tecnici rispetto alla M-PCI, tra cui la riduzione del *geographic miss longitudinale* (LGM) e l'utilizzo di automazioni preimpostate per il *wiring* coronarico e per l'avanzamento dei dispositivi. Il sistema della R-PCI permette di misurare con precisione la lunghezza delle lesioni

- Copyright - Il Pensiero Scientifico Editore downloaded by IP 18.217.228.35 Sat, 27 Apr 2024, 08:27:35

sfruttando il meccanismo dei rulli delle linee operative e un marcatore (marker dello stent o la porzione radiopaca del filo guida) permettendo una misura millimetrica.

In uno studio di confronto la stima visiva della lunghezza della lesione si è rivelata inaccurata nel 65% dei casi (sottostima nel 32%)[19]. Il misuratore millimetrico della R-PCI nell'8.3% dei casi ha evitato l'utilizzo di un stent aggiuntivo derivato da una sovrastima visiva. Nello studio PRECISE l'incidenza del LGM si è dimostrata significativamente ridotta nel gruppo dei pazienti sottoposti a R-PCI in confronto con M-PCI (12.2% vs 43.1%; p<0.0001)[20].

Le automazioni incluse nel CorPath GRX possono rappresentare un vantaggio tecnico in grado di aumentare l'efficacia della procedura. Per esempio, il movimento della guida "*rotate-on-retract*" può essere molto utile nel *wiring* di un ramo secondario o nel superamento di anatomie complesse[21]. Altri movimenti per l'avanzamento del filo guida in lesioni complesse o in tratti tortuosi sono lo "*spin*", movimento rotatorio in senso orario ed antiorario, e il "*wiggle*", avanzamento oscillatorio. Per i dispositivi è previsto un movimento di "picchiettamento" chiamato "*dottering*" utile per il loro avanzamento contro resistenza[22]. È in corso un trial multicentrico, randomizzato, in aperto (NAVIGATE GRX, NCT04883008) finalizzato a confrontare l'utilizzo delle automazioni nella R-PCI rispetto ai movimenti non automatizzati mediante joystick/touchscreen.

Un'applicazione innovativa della R-PCI è la possibilità di controllare il sistema da remoto consentendo il "*telestenting*", ossia l'esecuzione della PCI a distanza dal laboratorio di emodinamica. Lo studio REMOTE-PCI ha valutato la fattibilità tecnica della R-PCI in remoto (CoroPath 200) con sistemi di telecomunicazione (video e microfoni connessi mediante WiFi) da una stanza fisicamente separata dal laboratorio di emodinamica[23]. Nello studio sono stati arruolati 20 pazienti clinicamente stabili con sindrome coronarica cronica in assenza di lesioni complesse. Dopo aver incannulato l'ostio coronarico, l'operatore si spostava nella stanza robotica posta a circa 15 m di distanza dal laboratorio. Un secondo operatore, un tecnico e un infermiere rimanevano sterili al tavolo operatorio. La R-PCI remota è stata eseguita in 22 lesioni. Il successo tecnico (procedura interamente robotica) è stato ottenuto nell'86.4% dei casi (19/22). Il *wiring* coronarico è stato completato roboticamente con successo in tutte le lesioni. Il posizionamento dello stent ha richiesto il supporto manuale in 2 pazienti per la severità della lesione con estensione del catetere guida e successiva arteriectomia rotazionale.

Vi sono studi *ex-vivo* e su animali relativi alla fattibilità del *telestenting* con distanze considerevoli, anche transcontinentali, in assenza di un significativo aumento della durata della procedura o ritardi dovuti alla rete[24]. Il *telestenting* potrebbe potenzialmente risolvere problematiche organizzative/gestionali di alcuni laboratori di emodinamica in zone che necessitano di una copertura 24/7, ma poco servite. Qualora la piattaforma robotica diventasse largamente accessibile si potrebbe prospettare lo scenario di un operatore che copra più centri *hub*: con il supporto in loco di personale infermieristico, tecnico di radiologia e cardiologo non interventista, si potrebbe eseguire una R-PCI primaria da remoto. Infine, la R-PCI da remoto si presta anche alla formazione di nuovi operatori in centri periferici con *telementoring* da parte di un interventista esperto.

LIMITI ATTUALI DELL'ANGIOPLASTICA ROBOTICA

Anche se la tecnologia della R-PCI è ormai disponibile da diversi anni, non vi è stata una rapida espansione della metodica: infatti, diversi limiti ne hanno precluso l'uso estensivo. Una delle motivazioni principali è sicuramente la mancanza di solide evidenze, poiché i dati disponibili provengono da registri clinici di piccole-medie dimensioni che hanno arruolato pazienti selezionati con lesioni coronariche relativamente semplici, che non rispecchiano la popolazione *real-world*. Sono, dunque, necessarie ulteriori evidenze cliniche che dimostrino la non inferiorità della metodica anche in scenari complessi, oltre ai vantaggi per gli operatori.

Un altro limite rilevante è l'incompatibilità del sistema R-PCI con molti dispositivi e/o strategie comuni in cardiologia interventistica. In particolare, non è possibile utilizzare dispositivi con sistema *over-the-wire*. Le linee operative della *cassette* possono manovrare un filo guida ed un dispositivo per volta in assenza di un feedback tattile diretto. Una seconda guida può essere eventualmente manovrata manualmente e posizionata nella linea di deposito della *cassette,* ma certamente si aumenta la complessità della procedura.

Il tempo della procedura, soprattutto nelle prime fasi, è più prolungato (aumento medio di almeno 10 min a procedura) con conseguente riduzione del numero totale di prestazioni. Inoltre, il braccio robotico, essendo installato direttamente sul tavolo, è stazionario in un solo laboratorio di emodinamica, limitando l'uso della R-PCI su più sale di emodinamica.

Un malfunzionamento improvviso della piattaforma robotica è un'evenienza rara, ma se avvenisse in concomitanza di una procedura potrebbe determinare problematiche gestionali ed incidere sulla sicurezza del paziente. Infine, il costo dell'installazione e della procedura robotica è sicuramente un fattore limitante.

CURVA DI APPRENDIMENTO E TRAINING NEI MODELLI TRIDIMENSIONALI

La plausibile adozione su larga scala della R-PCI comporterà una sfida anche per gli operatori esperti abituati a tecnologie e approcci consolidati. La manualità acquisita al tavolo dovrà essere rimessa in discussione per adattarsi ad una consolle con movimenti mediati da joystick in assenza di un feedback tattile diretto.

Le procedure eseguite nello studio PRECISE sono state analizzate per rilevare evidenze in merito alla curva di apprendimento degli operatori. I primi tre casi di R-PCI di ogni operatore sono stati considerati come "*early experience*" (n=60), mentre i casi successivi categorizzati come "*advanced experience*" (n=104). Cardiologi interventisti esperti hanno velocemente familiarizzato con la tecnologia riducendo i tempi procedurali e di fluoroscopia significativamente dopo pochi casi. Il successo tecnico è stato ottenuto nella totalità dei casi nella *early experience* e nel 98% dei casi nella *advanced experience*[25]. Dopo soli tre casi di training il tempo medio di procedura era significativamente ridotto (17.7%) così come il tempo alla consolle robotica (22.2 vs 28.5 min) e il tempo di fluoroscopia (10.1 vs 12.9 min; riduzione del 21.7%). La dose di mezzo di contrasto era circa la stessa per i due gruppi (147.5 vs 138.4 ml).

Un'opzione interessante per il training nell'ambito della R-PCI è rappresentato dai modelli tridimensionali (3D). Infatti, come mostrato anche dalla cronologia della R-PCI (Figura 1),

- Copyright - Il Pensiero Scientifico Editore downloaded by IP 18.217.228.35 Sat, 27 Apr 2024, 08:27:35

Tabella 3. Materiali attualmente compatibili e non compatibili con l'angioplastica robotica.

	Materiali compatibili	Materiali non compatibili
Catetere guida	5-7 Fr*	<5 o >7 Fr Cateteri diagnostici
Linea operativa - filo guida	0.014"** 0.018" Guida di pressione§	0.035"
Linea operativa - dispositivo	Dispositivi monorail Cutting balloon Scoring balloon Litotripsia intravascolare Ecografia intracoronarica (Philips Volcano)	Dispositivi over-the-wire Microcateteri Rotablator Catetere per trombo-aspirazione Estensioni del catetere guida Altri cateteri di ecografia intracoronarica Tomografia a coerenza ottica

*Necessario connettore COPILOT.
**Riserva per guide idrofiliche (possibile perdita di attrito nel sistema di rulli della cassette).
§Previa rimozione del trasmettitore durante il wiring.

i progressi tecnologici sono stati spesso testati in *bench-test* e poi traslarli sull'uomo. Mediante la simulazione della PCI in modelli 3D si familiarizza con gli step procedurali, la consolle interventistica e le automazioni così da rendere più semplice l'approccio nei pazienti.

INTERVENTISTICA PERIFERICA

Anche nell'ambito delle procedure di interventistica periferica la R-PCI mantiene il proprio razionale considerando la durata media delle procedure e la maggior vicinanza alla sorgente di radiazioni dell'operatore. Lo studio RAPID (Robotic-Assisted Peripheral Interventions for Peripheral Artery Disease)[26] prospettico, monocentrico a singolo braccio ha dimostrato la sicurezza e l'efficacia della R-PCI su un limitato numero di pazienti. In totale 20 pazienti affetti da arteriopatia obliterante degli arti inferiori (29 lesioni di cui 87.7% a livello dell'arteria femorale superficiale) sono stati trattati con successo mediante CorPath 200 senza necessità di assistenza manuale né significative complicanze procedurali. Sulla base dei risultati di questo studio il sistema CorPath ha ricevuto l'approvazione della FDA per il trattamento anche del periferico, includendo anche le procedure sotto il ginocchio[27,28].

Un altro campo in espansione della R-PCI è rappresentato dalle procedure neurovascolari. In letteratura sono riportate le prime esperienze nel trattamento di stenosi carotidee anche da accesso radiale[29]. Tuttavia, l'attuale incompatibilità con i materiali limita l'estensione della tecnologia a diversi scenari (Tabella 3).

CONCLUSIONE

La R-PCI rappresenta un'interessante tecnologia in espansione nel campo della cardiologia interventistica e fornisce multipli vantaggi all'operatore in termini di sicurezza, grazie soprattutto alla riduzione dell'esposizione alle radiazioni. Il *telestenting* è un modello interessante, ma sono necessari ulteriori studi su larga scala relativi alla sicurezza e all'efficacia prima di un suo concreto utilizzo. Attualmente, l'incompatibilità della tecnologia di R-PCI con diversi materiali in uso ne limita l'utilizzo in alcuni scenari clinici, ma lo sviluppo tecnologico delle piattaforme potrebbe aumentarne l'applicabilità.

RIASSUNTO

L'angioplastica robotica (R-PCI) rappresenta una tecnologia emergente che potenzialmente potrebbe mitigare i rischi occupazionali legati al tradizionale contesto intervertivo. Infatti, i principali vantaggi della R-PCI consistono in una minor esposizione alle radiazioni ionizzanti e in una maggior ergonomia dell'operatore, nonché nella possibilità di ottenere un'elevata precisione nel posizionamento dello stent. Tuttavia, ad oggi vi è un'esperienza limitata di R-PCI nelle anatomie complesse dove si rende necessario un supporto manuale. Inoltre, l'incompatibilità con specifici materiali, la mancanza di un feedback tattile e l'utilizzo consentito di solo un filo guida o stent alla volta limitano il suo utilizzo. La R-PCI rappresenta una tecnologia innovativa con interessanti implicazioni future, ma sono necessarie ulteriori evidenze ed avanzamenti tecnologici per superare le attuali limitazioni.

Parole chiave. Angioplastica coronarica robotica; Esposizione alle radiazioni; Innovazione interventistica; Malattia coronarica.

BIBLIOGRAFIA

1. Beyar R, Gruberg L, Deleanu D, et al. Remote-control percutaneous coronary interventions. J Am Coll Cardiol 2006;47:296-300.

2. Stevenson A, Kirresh A, Ahmad M, Candilio L. Robotic-assisted PCI: the future of coronary intervention? Cardiovasc Revasc Med 2021 Apr 6. doi: 10.1016/j.carrev.2021.03.025 [Epub ahead of print].

3. Weisz G, Metzger DC, Caputo RP, et al. Safety and feasibility of robotic percutaneous coronary intervention: PRECISE (Percutaneous Robotically-Enhanced Coronary Intervention) Study. J Am Coll Cardiol 2013;61:1596-600.

4. Madder RD, Campbell PT, Caputo R, et al. Feasibility and success of radial-access robotic percutaneous coronary intervention: insights from the PRECISION registry. J Am Coll Cardiol 2015;66:B177-8.

5. Caputo R, Lesser A, Fischi M, Simons A. Safety and feasibility of robotic PCI utilizing radial arterial access [abstract]. J Am Coll Cardiol 2015;65(10 Suppl):A203.

6. Mahmud E, Naghi J, Ang L, et al. Demonstration of the safety and feasibility of robotically assisted percutaneous coronary intervention in complex coronary

- Copyright - Il Pensiero Scientifico Editore downloaded by IP 18.217.228.35 Sat, 27 Apr 2024, 08:27:35

lesions: results of the CORA-PCI study (Complex Robotically Assisted Percutaneous Coronary Intervention). JACC Cardiovasc Interv 2017;10:1320-7.
7. Walters D, Reeves RR, Patel M, Naghi J, Ang L, Mahmud E. Complex robotic compared to manual coronary interventions: 6- and 12-month outcomes. Catheter Cardiovasc Interv 2019;93:613-7.
8. Smitson CC, Ang L, Pourdjabbar A, Reeves R, Patel M, Mahmud E. Safety and feasibility of a novel, second-generation robotic-assisted system for percutaneous coronary intervention: first-in-human report. J Invasive Cardiol 2018;30:152-6.
9. Maor E, Eleid MF, Gulati R, Lerman A, Sandhu GS. Current and future use of robotic devices to perform percutaneous coronary interventions: a review. J Am Heart Assoc 2017;6:e006239.
10. Venneri L, Rossi F, Botto N, et al. Cancer risk from professional exposure in staff working in cardiac catheterization laboratory: insights from the National Research Council's Biological Effects of Ionizing Radiation VII Report. Am Heart J 2009;157:118-24.
11. Reeves RR, Ang L, Bahadorani J, et al. Invasive cardiologists are exposed to greater left sided cranial radiation. JACC Cardiovasc Interv 2015;8:1197-206.
12. Rajaraman P, Doody MM, Yu CL, et al. Journal Club: Cancer risks in U.S. radiologic technologists working with fluoroscopically guided interventional procedures, 1994-2008. AJR Am J Roentgenol 2016;206:1101-9.
13. Roguin A, Goldstein J, Bar O. Brain tumours among interventional cardiologists: a cause for alarm? Report of four new cases from two cities and a review of the literature. EuroIntervention 2012;7:1081-6.
14. Ciraj-Bjelac O, Rehani MM, Sim KH, Liew HB, Vano E, Kleiman NJ. Risk for radiation-induced cataract for staff in interventional cardiology: is there reason for concern? Catheter Cardiovasc Interv 2010;76:826-34.
15. Vano E, Kleiman NJ, Duran A, Romano-Miller M, Rehani MM. Radiation-associated lens opacities in catheterization personnel: results of a survey and direct assessments. J Vasc Interv Radiol 2013;24:197-204.
16. Patel TM, Shah SC, Soni YY, et al. Comparison of robotic percutaneous coronary intervention with traditional percutaneous coronary intervention: a propensity score-matched analysis of a large cohort. Circ Cardiovasc Interv 2020;13:e008888.
17. Tripathi B, Sharma P, Arora S, et al. Safety and feasibility of robotic assisted percutaneous coronary intervention compared to standard percutaneous coronary intervention – a systematic review and meta-analysis. Indian Heart J 2021;73:549-54.
18. Klein LW, Tra Y, Garratt KN, et al. Occupational health hazards of interventional cardiologists in the current decade: results of the 2014 SCAI membership survey: results of the 2014 SCAI Membership Occupational Health Survey. Catheter Cardiovasc Interv 2015;86:913-24.
19. Campbell PT, Kruse KR, Kroll CR, Patterson JY, Esposito MJ. The impact of precise robotic lesion length measurement on stent length selection: ramifications for stent savings. Cardiovasc Revasc Med 2015;16:348-50.
20. Bezerra HG, Mehanna E, Vetrovec GW, Costa MA, Weisz G. Longitudinal geographic miss (LGM) in robotic assisted versus manual percutaneous coronary interventions. J Interv Cardiol 2015;28:449-55.
21. Al Nooryani A, Aboushokka W. Rotate-on-retract procedural automation for robotic-assisted percutaneous coronary intervention: first clinical experience. Case Rep Cardiol 2018;2018:6086034.
22. Zelias A, Khokhar AA, Proniewska K, et al. Percutaneous coronary intervention of a tortuous and complex circumflex lesion using the robotic CorPath GRX system. Kardiol Pol 2021;79:1044-5.
23. Madder RD, VanOosterhout SM, Jacoby ME, et al. Percutaneous coronary intervention using a combination of robotics and telecommunications by an operator in a separate physical location from the patient: an early exploration into the feasibility of telestenting (the REMOTE-PCI study). EuroIntervention 2017;12:1569-76.
24. Madder RD, VanOosterhout S, Mulder A, et al. Feasibility of robotic telestenting over long geographic distances: a pre-clinical ex vivo and in vivo study. EuroIntervention 2019;15:e510-2.
25. Weisz G, Smilowitz NR, Metzger DC, et al. The association between experience and proficiency with robotic-enhanced coronary intervention – insights from the PRECISE multi-center study. Acute Cardiac Care 2014;16:37-40.
26. Mahmud E, Schmid F, Kalmar P, et al. Feasibility and safety of robotic peripheral vascular interventions: results of the RAPID trial. JACC Cardiovasc Interv 2016;9:2058-64.
27. Pourdjabbar A, Ang L, Behnamfar O, et al. Robotics in percutaneous cardiovascular interventions. Exp Rev Cardiovasc Ther 2017;15:825-33.
28. Behnamfar O, Pourdjabbar A, Yalvac E, Reeves R, Mahmud E. First case of robotic percutaneous vascular intervention for below-the-knee peripheral arterial disease. J Invasive Cardiol 2016;28:E128-31.
29. Weinberg JH, Sweid A, Sajja K, et al. Comparison of robotic-assisted carotid stenting and manual carotid stenting through the transradial approach. J Neurosurg 2020;135:21-8.